topics.vol.20

# 縫合糸反応性肉芽腫について

鳥取大学農学部共同獣医学科画像診断学教室　　准教授　柄　武志

不妊手術は，計画的出産に関する啓蒙や乳腺腫瘍など種々の疾患への予防効果の知識が社会的に浸透したおかげで，伴侶動物に対して一般的に行なわれるようになりました。しかし，不妊手術などの手術を行なった際に使用した縫合糸に，その動物の炎症細胞が強く反応して炎症細胞が集まり，それを線維細胞が取り囲んだ結果，肉芽腫を形成することが稀にあります。これは「縫合糸反応性肉芽腫」と呼ばれる病気で，日本の場合，この病気にかかりやすい犬種としてダックスフントが挙げられることをご存知でしょうか。ダックスフントでは，肉芽腫性胃腸炎や脂肪織炎，多発性関節炎など炎症細胞が関係した病気が他の犬種に比べて多く，遺伝的にこれら病気になりやすい素因をもっていると考えられています。

肉芽腫は単に炎症細胞の集まった硬い塊であって腫瘍とは異なるため，たいした病気ではないように思われる方々が多いのではないでしょうか。しかし，この縫合糸反応性肉芽腫は，しばしば腫瘍と同じように無尽蔵に増殖し周囲の臓器を巻き込んでいく病態を示すことから，偽腫瘍(pseudotumor)と呼ばれることもあります。雌の不妊手術が原因となる縫合糸反応性肉芽腫では，卵巣に入る血管や子宮の断端部分に縫合糸を使用するので，腎臓や膀胱周囲の腹腔内に病変が形成されることが多く，しばしば近くの腸管などを巻き込みながら大きくなります。そのため，多くの罹患動物が，嘔吐や下痢，腹痛などの消化器症状を呈します。

症例は，ミニチュア・ダックスフント，7 歳齢，不妊雌で 1 ヵ月以上にわたって嘔吐を繰り返していました。不妊手術は 2 歳時に行なっていました。血液検査では白血球数(12900/μ)は正常範囲でしたが，炎症時に高値となる C 反応性蛋白(CRP)の値が測定限界以上(>20mg/dl)となっていました。CT 検査では，腹膜に沿って脾臓の傍に，辺縁がイビツな腫瘤が認められ，腸管の一部を巻き込んでいました(図 1)。この腫瘤を合わせて腹腔内に計 4 つもの腫瘤が確認されました。手術によって，4 つの

腫瘤と腸管の一部を除去しましたが，術後に再発して 1 ヵ月後に通過障害のため亡くなってしまいました。

縫合糸反応性肉芽腫は炎症反応であるために，血液検査で白血球数や CRP 値を測定することは診断に役立ちます。しかし，本症例のように慢性化して発症した場合には白血球数は正常となることも多いようです。一方，この病気の場合，CRP は高値となることが一般的です。この病気の診断には画像検査が有用で，特に CT 検査は病変の大きさや部位，腸管の巻き込みの有無などを観察できることから，診断や治療のための情報を多く得ることができます。しかし，本症例のように適切な処置を行なっても，縫合糸反応性肉芽腫の予後は必ずしもいいとは限りません。この病気の治療では外科的治療や免疫抑制のための内科的治療を行うことが一般的ですが，腫瘍と同じように再発することも多く，新しく他の部位に病変が形成されることもよくあります。腹腔内だけでなく，皮膚や胸腔内などあらゆる部位に病変が多発する病態は，まさしく腫瘍のようです。この病気にかかった場合，生死を左右する要因は発見の早さであると思われます。特にダックスフントを飼っている飼い主様で気になる方は，一度獣医師を受診されてみてはいかがでしょうか。

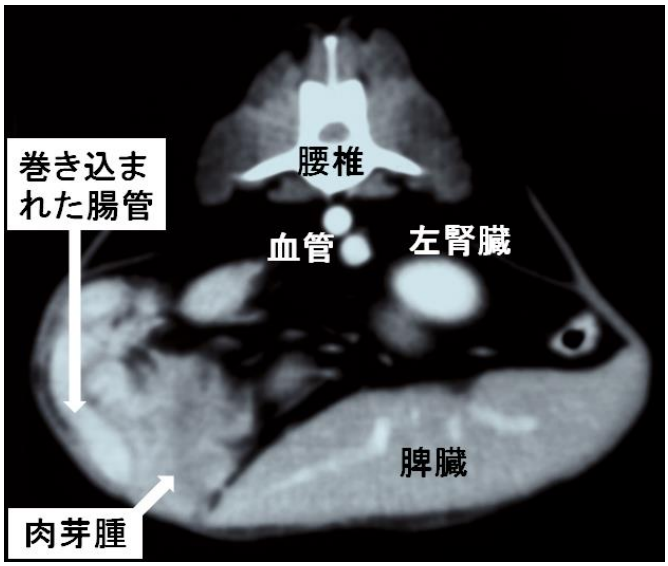


図 1:症例の横断 CT 画像